

*HİPERTROFİK OSTEOARTROPATİ: OLGU SUNUMU

Cem ERÇALIK¹ Göksel ÇELEBİ¹ Bilge DÜDEN¹ Hüseyin ELİK¹ David OJALVO² Figen YILMAZ¹ Jülide ÖNCÜ¹ Gülgün DURLANIK¹

Beril DOĞU¹ Banu Kuran¹ Fatih BORLU²

1Şişli Hamidiye Etfal Eğitim ve Araştırma Hastanesi, Fizik Tedavi ve Rehabilitasyon Kliniği, TR-34371 İstanbul, TÜRKİYE

2Şişli Hamidiye Etfal Eğitim ve Araştırma Hastanesi, İç Hastalıkları Kliniği, TR-34371 İstanbul, TÜRKİYE

* Bu olgu 11. Türk Romatoloji Sempozyumunda poster olarak sunulmuştur

ÖZET

Hipertrofik Osteoartropati (HO) ilk defa Marie ve Bamberger tarafından 1889 yılında tanımlanmış genellikle pulmoner hastalıklarla karakterize olan klinik bir tablodur (6). Klasik triadı; Parmaklarda çomaklaşma, artrit ve özellikle uzun kemikleri tutan periostit ile bu bölgelerde baskın ağrıdır (18). Laboratuvar bulguları altta yatan hastalığa göre değişmekle birlikte genellikle yüksek düzeyde saptanan eritrosit sedimentasyon hızı (ESH) ve C-reaktif protein (CRP) şeklindedir (13). Her iki alt ekstremitede ağrı ve sağ dirsekte şişlik şikayeti ile polikliniğimize başvuran 52 yaşındaki erkek hastanın fizik muayenesi ve tetkikleri sonucu HO tanısı konuldu. Olgu literatür eşliğinde tartışıldı.

Anahtar Kelimeler: Hipertrofik Osteoartropati, çomak parmak, kemik sintigrafisi

*HYPERTROPHIC OSTEOARTHROPATHY: A CASE REPORT

ABSTRACT

Hypertrophic osteoarthropathy (HO) is a disorder which has been defined for the first time in 1889 by Marie and Bamberger. It is usually characterized by clinical pulmonary disease (6). Classical triad includes finger clubbing, arthritis and pain caused by periostitis especially in the long bones (18). Laboratory findings vary according to the underlying disease and usually high levels of erythrocyte sedimentation rate and C-reactive protein exist (13). A 52 year old male patient with bilateral lower extremity pain and swelling in his right elbow was admitted to our hospital. After physical examination and laboratory results, HO was diagnosed. The patient is discussed under the light of the current literature.

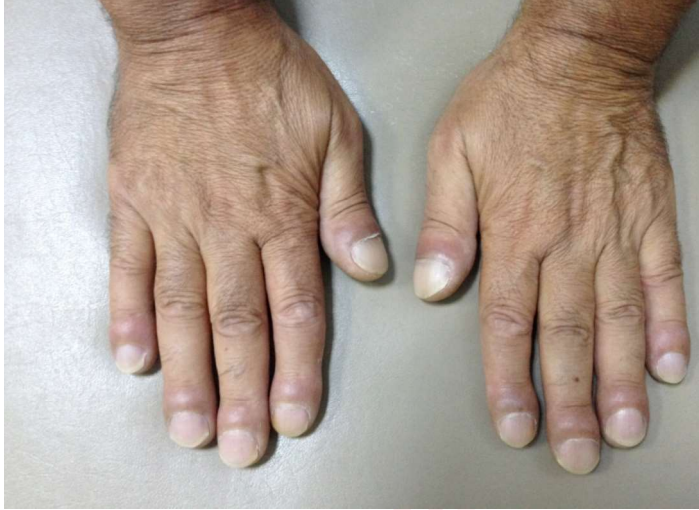Keywords: Hypertrophic osteoarthropathy, finger clubbing, bone scintigraphy

GİRİŞ

Hipertrofik Osteoartropati (HO) ilk defa Marie ve Bamberger tarafından 1889 yılında tanımlanmış genellikle pulmoner hastalıklarla karakterize olan klinik bir tablodur (6). Klasik triadı; Parmaklarda çomaklaşma, artrit ve özellikle uzun kemikleri tutan periostit ile bu bölgelerde baskın ağrıdır (18). Laboratuvar bulguları altta yatan hastalığa göre değişmekle birlikte genellikle yüksek düzeyde saptanan ESH ve CRP şeklindedir (13). Polikliniğimize her iki alt ekstremitede ağrı ve sağ dirseğinde şişlik yakınmasıyla başvuran hastaya fizik muayene, laboratuvar ve sintigrafik bulgularıyla HO tanısı konuldu. Bu vaka sunumunda, klinik görünümü nedeniyle diğer romatolojik hastalıklarla karışabilecek, nadir görülen HO konusuna dikkat çekmek istedik.

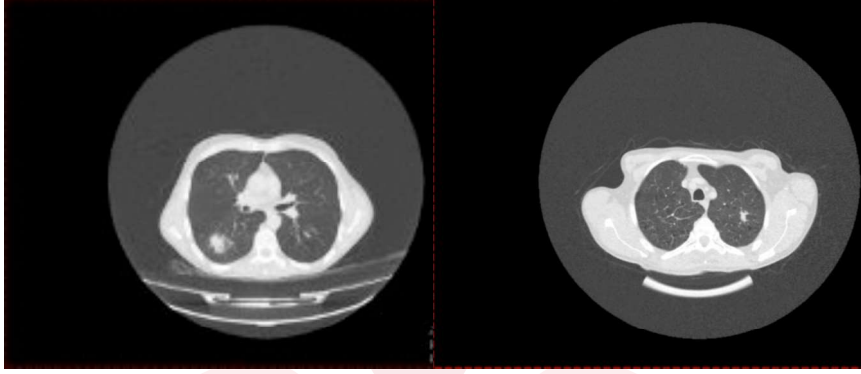
OLGU

Ağustos 2014' te her iki alt ekstremitede ağrı ve sağ dirsekte şişlik şikayeti ile polikliniğimize başvuran 52 yaşındaki erkek hastanın yapılan fizik muayenesinde çomak parmak (Resim 1) ve sağ dirsekte bursit tespit edildi.

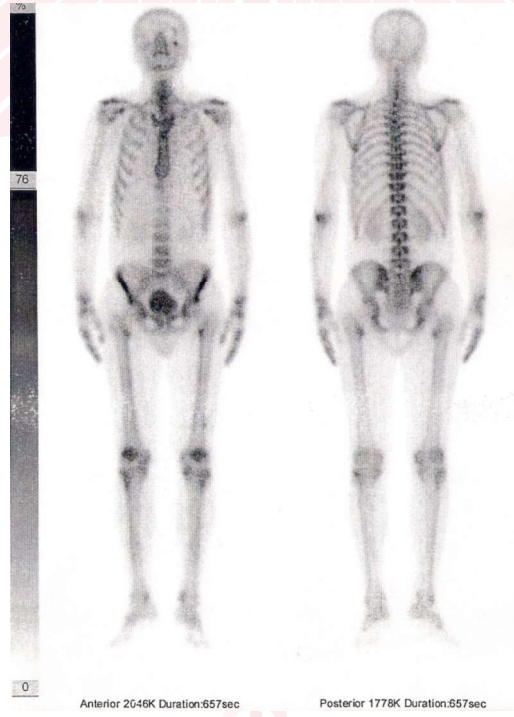


Resim 1. Çomak Parmak görünümü

Romatolojik sorgulaması yapılan hastada başka özellik saptanmadı. Laboratuvar tahlillerinde, açlık glukoz: 98 mg/dl (74-106 mg/dl), üre: 22 mg/dl (0-50 mg/dl), ürik asit: 4,2 mg/dl (3,4-7 mg/dl), kreatinin: 0,81 mg/dl (0-1,17 mg/dl), SGOT:13 U/L (0-40), SGPT: 8 U/L (0-41), CK: 33 U/L (0-200), ALP: 114 U/L (40-130), Hgb:14,4 g/dl, WBC: 8.35 10³/UL, PLT: 385 10³/UL, TSH:0,829 uIU/ml (0,27-4,2), FT4:1,59 ng/dl (0,8-1,67), ESH: 23mm/ h, CRP: 43,4 mg/L (0-5 mg/L), RF: Negatif, Anti CCP: 1,2 U/ml (0-5 U/ml) olarak bulundu. Hastada HO düşünüldü ve Yüksek Rezolüsyonlu Bilgisayarlı Tomografi (YRBT) ve Tüm Vücut Kemik Sintigrafisi (TVKS) çekildi. Yüksek Rezolüsyonlu Bilgisayarlı Tomografide her iki akciğerde kitle görünümü mevcuttu (Resim 2). Tüm Vücut Kemik Sintigrafisinde bilateral femur ve tibialar boyunca kortikal bölgeye uyan artmış aktivite tutulumu izlendi (Resim 3).



Resim 2. Yüksek Rezolüsyonlu Bilgisayarlı Tomografide her iki akciğerde kitle görünümü.



Resim 3. Hastanın Tüm Vücut Kemik Sintigrafisinde Hipertrofik Osteoartropati ile uyumlu tutulum.

Göğüs Cerrahisi bölümüne konsülte edilen hastaya akciğer kanseri tanısı konularak cerrahi ve kemo-
terapi uygulandı.

TARTIŞMA

Hipertrofik Osteoartropati ilk defa Marie ve Bamberger tarafından 19. yüzyılın sonunda tanımlanmış bir paraneoplastik sendromdur (6). Primer ya da sekonder nedenlere bağlı olarak gelişir. Pakidermo-periostosis veya Touraine-Solante-Gole' Sendromu olarak bilinen primer formu (%5) sıklıkla erkeklerde görülür ve aileseldir (18). Sekonder formu ise altta yatan hastalığa bağlı olarak ortaya çıkmaktadır. En sık nedeni akciğer kanseridir. Akciğer kanserli olgularda %0,7-%17 sıklığında rastlanmaktadır (13). Bizim olgumuza da akciğer kanseri tanısı konulmuştur.

Hipertrofik Osteoartropati klinik olarak yıllardır tanınmasına rağmen hastalığın patogenezi henüz bir sır olmayı devam ettirmektedir. Patogenezde başlıca araştırılan faktör biyokimyasal mekanizmalardır; biyokimyasal hipoteze göre hastalığın gelişiminde rol oynadığı düşünülen bileşenler akciğer kanserinin kendisi tarafından üretilmekte ve sistemik dolaşıma salınmaktadır. Hipertrofik Osteoartropati ile birlikte akciğer kanseri olan olgularda artmış serum büyüme hormonu (GF) , büyüme hormonu salan hormon (GHRH), vasküler endotelial büyüme faktörü (VEGF) ve trombosit kaynaklı büyüme hormonu (PDGF) düzeyleri saptanmıştır (12, 14). Bunun yanında refleks vagal stimülasyon, interlökin 11, dolaşan immun kompleksler, antifosfolipid antikolar, trombosit fonksiyonundaki değişiklikler ve endotelial aktivasyon da patogenezde araştırılan diğer faktörlerdir (4, 7, 10, 11, 19). Etken ne olursa olsun sonuç olarak uzun kemiklerin distal kısmında kollajen aşırı birikimi, endotelial hiperplazi, ödem ve osteoblast proliferasyonu olmakta bu da subperiostal kemik yeniden oluşumuna neden olmaktadır (2).

Tüm Vücut Kemik Sintigrafisinde uzun kemiklerin diyafizlerinin kortikal sınırları boyunca artmış radyofarmosötik ajan tutulumu mevcuttur. Ayrıca uzun kemiklerin juksta-artiküler bölgeleri ve özellikle falankslarda radyoaktivite tutulumu görülebilmektedir. Tüm Vücut Kemik Sintigrafisi lezyonların aktif olduğu dönemde tanısal açıdan oldukça yüksek duyarlılığa sahiptir ve sintigrafik bulgular sıklıkla radyografik bulgulardan daha önce ortaya çıkmaktadır (17). Bu olguda da HO nun sintigrafik bulguları görülmektedir.

Hipertrofik Osteoartropatinin standart tedavisi altta yatan hastalığın tedavisi şeklindedir. Adrenokortikal hormon uygulamasının adjuvan olarak faydalı olduğu yayınlanmıştır. Bununla birlikte, epidermal büyüme faktörü reseptör- tirozin kinaz inhibitör tedavisi olumlu sonuçlara ulaşmış ve yayınlanmıştır (1, 8). Altta yatan hastalığın tedavisi mümkün olmadığında semptomları rahatlatmaya yönelik Steroid Olmayan Antiinflamatuvar İlaçlar (SOAİ) veya bifosfonatlar kullanılabilir. Bunun yanında dirençli olgularda subkutan oktreotid, intravenöz ketorolak, intravenöz bevasizumab veya trunkal vagotominin semptomları rahatlatığına dair olgu sunumları mevcuttur (3, 5, 9, 15, 16). Bizim olgumuzda da semptomları rahatlatmaya yönelik SOAİ verildi ancak göğüs cerrahisi ve onkoloji tedavisi başka bir üniversite hastanesinde yapıldığı için olgunun takibi yapılamadı.

SONUÇ

Özellikle erişkin erkek grubunda artrit, parmaklarda çomaklaşma ve uzun kemiklerin diafizi boyunca hissedilen ağrı şikayetleri olduğunda HO akla gelmelidir. Bizim olgumuzda romatizmal şikayetler neticesinde altta yatan hastalığın tanısına ulaşılması ve nadir olması nedeniyle olguyu sunmayı uygun bulduk.





KAYNAKÇA

1. Abe Y, Kurita S, Ohkubo Y, Usui H, Hashizume T, Nakamura M, Ueyama Y, Fujino T. A case of pulmonary adenocarcinoma associated with hypertrophic osteoarthropathy due to vascular endothelial growth factor. *Anticancer Res.* 2002;22: 3485–3458.
2. Altman RD, Tenenbaum J. Hypertrophic osteoarthropathy. In: Kelley W, Harris Jr ED, Ruddy S, Sledge C, editors. *Textbook of rheumatology.* 8th ed. Philadelphia WB Saunders; 2009. p. 1606–8.
3. Amital H, Applbaum YH, Vasiliev L, Rubinow A. Hypertrophic pulmonary osteoarthropathy: control of pain and symptoms with pamidronate. *Clin Rheumatol* 2004;23: 330-2.
4. Awerbuch MS, Brooks PM. Role of immune complexes in hypertrophic osteoarthropathy and nonmetastatic polyarthritits. *Ann Rheum Dis.* 1981;40: 470–2.
5. Blackwell N, Bangham L, Hughes M, Melzack D, Trotman I. Treatment of resistant pain in hypertrophic pulmonary arthropathy with ketorolac. *Thorax* 1993;48: 401.
6. C. Cruz, M. Rocha, D. Andrade, F. Guimarães, V. Silva, S. Souza, C.A. Moura, C.G. Moura. Hypertrophic pulmonary osteoarthropathy with positive antinuclear antibodies: case report. *Case Rep Oncol* 5: 308-312, 2012.
7. Harris AW, Harding TA, Gaitonde MD, Maxwell JD. Is clubbing a feature of the antiphospholipid antibody syndrome? *Postgrad Med J.* 1993;69: 748–50.
8. Kishi K, Nakamura H, Sudo A, Kobayashi K, Yagyu H, Oh-ishi S, Matsuoka T. Tumor debulking by radiofrequency ablation in hypertrophic pulmonary osteoarthropathy associated pulmonary carcinoma. *Lung Cancer.* 2002;38: 317–320.
9. Kozak KR, Milne GL, Morrow JD, Cuiffo BP. Hypertrophic osteoarthropathy pathogenesis: a case highlighting the potential role for cyclo-oxygenase-2-derived prostaglandin E2. *Nat Clin Pract Rheumatol* 2006;2: 452-6.
10. Matucci-Cerinic M, Martinez-Lavin M, Rojo F, Fonseca C, Kahaleh BM. Von Willebrand factor antigen in hypertrophic osteoarthropathy. *J Rheumatol.* 1992;19: 765–7.
11. Milman E, Berdon WE, Garvin JH, Cairo MS, Bessmertny O, Ruzal-Shapiro C. Periostitis secondary to interleukin-11 (Oprelvekin, Neumega) Treatment for thrombocytopenia in pediatric patients. *Pediatr Radiol.* 2003;33: 450–2.
12. Mito K, Maruyama R, Uenishi Y, et al. Hypertrophic pulmonary osteoarthropathy associated with non-small cell lung cancer demonstrated growth hormone-releasing hormone by immunohistochemical analysis. *Intern Med.* 2001;40: 532–535.
13. Morgan B, Coakley F, Finlay DB, Belton I. Hypertrophic osteoarthropathy in staging skeletal scintigraphy for lung cancer. *Clin Radiol.* 1996;51: 694–647.

14. Nomori H, Kobayashi R, Kubo A, Morinaga S, Shintani Y, Sano T . Lung cancer containing growth hormone-releasing hormone associated with hypertrophic osteoarthropathy. Case report. Scand J Thorac Cardiovasc Surg. 1994; 28: 149–152.
15. Ooi A, Saad RA, Moorjani N, Amer KM. Effective symptomatic relief of hypertrophic pulmonary osteoarthropathy by video-assisted thoracic surgery truncal vagotomy. Ann Thorac Surg 2007;83: 684-5.
16. Shih WJ. Pulmonary hypertrophic osteoarthropathy and its resolution. Semin Nucl Med 2004;34: 159-63.
17. Silveira LH, Martínez-Lavín M, Pineda C, Fonseca MC, Navarro C, Nava A. Vascular endothelial growth factor and hypertrophic osteoarthropathy. Clin Exp Rheumatol 2000;18: 57-62.
18. Vogl A, Goldfischer S. Pachydermoperiostosis. Primary or idiopathic hypertrophic osteoarthropathy. Am J Med 1962;33: 166-87.
19. Yacoub MH. Cervical vagotomy for pulmonary osteoarthropathy. Br J Dis Chest. 1965;59: 28–31.